Evangelisches Krankenhaus Mülheim
Ein Haus der ATEGRIS
dem Menschen verpflichtet

Das akute Aortensyndrom

Dr. Pouria Sabetian
Facharzt der Gefäßchirurgie

Das akute Aortensyndrom

Evangelisches Krankenhaus Mülheim
Ein Haus der ATEGRIS
dem Menschen verpflichtet

Einleitung:

- Akute und chronische Erkrankung der Aorta sind eine oft unterschätzte Ursache thorakaler Schmerzsyndrome.
- Im Jahr 1760 wurde erstmalig durch Dr. Nicholls (Leibarzt von König George II) im Rahmen einer Autopsie eine akute Aortendissektion beschrieben.
- Die frühestmögliche Diagnosestellung und eine optimale Therapie spielt eine große Rolle für das Überleben der Patienten

Das akute Aortensyndrom

Evangelisches Krankenhaus Mülheim
Ein Haus der ATEGRIS
dem Menschen verpflichtet

Epidemiologie:

Epidemiologie des akuten Aortensyndroms	
Prävalenz	0,5 – 4 Fälle/100 000 Einwohner
Inzidenz	3 Fälle/100 000 Einwohner/Jahr
Prävalenz der Aortendissektion im Sektionsmaterial	1,1 – 1,5 %
Todesfälle durch Aortendissektion (Stat. Bundesamt; 1998)	4,5 Fälle/100 000 Einwohner/Jahr
Todesfälle durch Aortenruptur (Stat. Bundesamt; 1998)	3,6 Fälle/100 000 Einwohner/Jahr

Das akute Aortensyndrom

Evangelisches Krankenhaus Mülheim
Ein Haus der ATEGRIS
dem Menschen verpflichtet

Risikofaktoren:

Risikofaktoren für akute Aortensyndrome
lange bestehender Hypertonus: Rauchen, Dyslipoproteinämie, Cocain/Crack
Bindegewebserkrankungen: erbliche Fibrillinopathien wie annuloaortale Ektasie, Marfan-Syndrom oder Ehlers-Danlos-Syndrom (Typ 4)
erbliche Vaskulopathien: Aortenisthmusstenose, bikuspidale Aortenklappe
entzündliche Gefäßerkrankungen: ▪ Riesenzellarteritis ▪ Takayasu-Arteriitis ▪ rheumatische Aortitis ▪ systemischer Lupus erythematodes ▪ Morbus Behçet ▪ Syphilis ▪ mykotische Aortitis ▪ Morbus Ormond (retroperitoneale Fibrose)
Dezelerationstrauma (Autounfall, Sturz aus der Höhe)
Iatrogen: ▪ Instrumente/Kathetereingriffe ▪ Aortenklappen-/Aortenoperation: Clamping, Aortotomie, Graft-Anastomose, Patch-Aortoplasty, Aortenwandfragilität

Das akute Aortensyndrom

Definition und Einteilung:

- Inframurales Hämatom
- Symptomatisches penetriendes Aortenulkus
- Aortendissektion
- Symptomatisches Aortenaneurysma

Das akute Aortensyndrom

Inframurales Hämatom (IMH):

- Entsteht durch eine akute Blutung aus rupturierten Vasa vasorum der Aortenmedia
- Der Prozess beginnt mit einem „Infarkt“ der Aortenwand und kann entweder progredient, stationär oder sogar rückläufig sein
- Die meisten IMH (50-85%) liegen in der Aorta descendens und gehen typischerweise mit einer arteriellen Hypertonie einher

Das akute Aortensyndrom

Inframurales Hämatom (IMH):

- Symptome: Thoraxschmerz ist häufiger bei IMH der aszendierenden Aorta und Rückenschmerzen eher typisch für ein IMH der deszendierenden Aorta
- Diagnose: CT-Angio
- Eine typische Komplikation ist die Aortenruptur

Das akute Aortensyndrom

Evangelisches Krankenhaus Mülheim
Ein Haus der ATEGRIS
dem Menschen verpflichtet

Inframurales Hämatom (IMH):

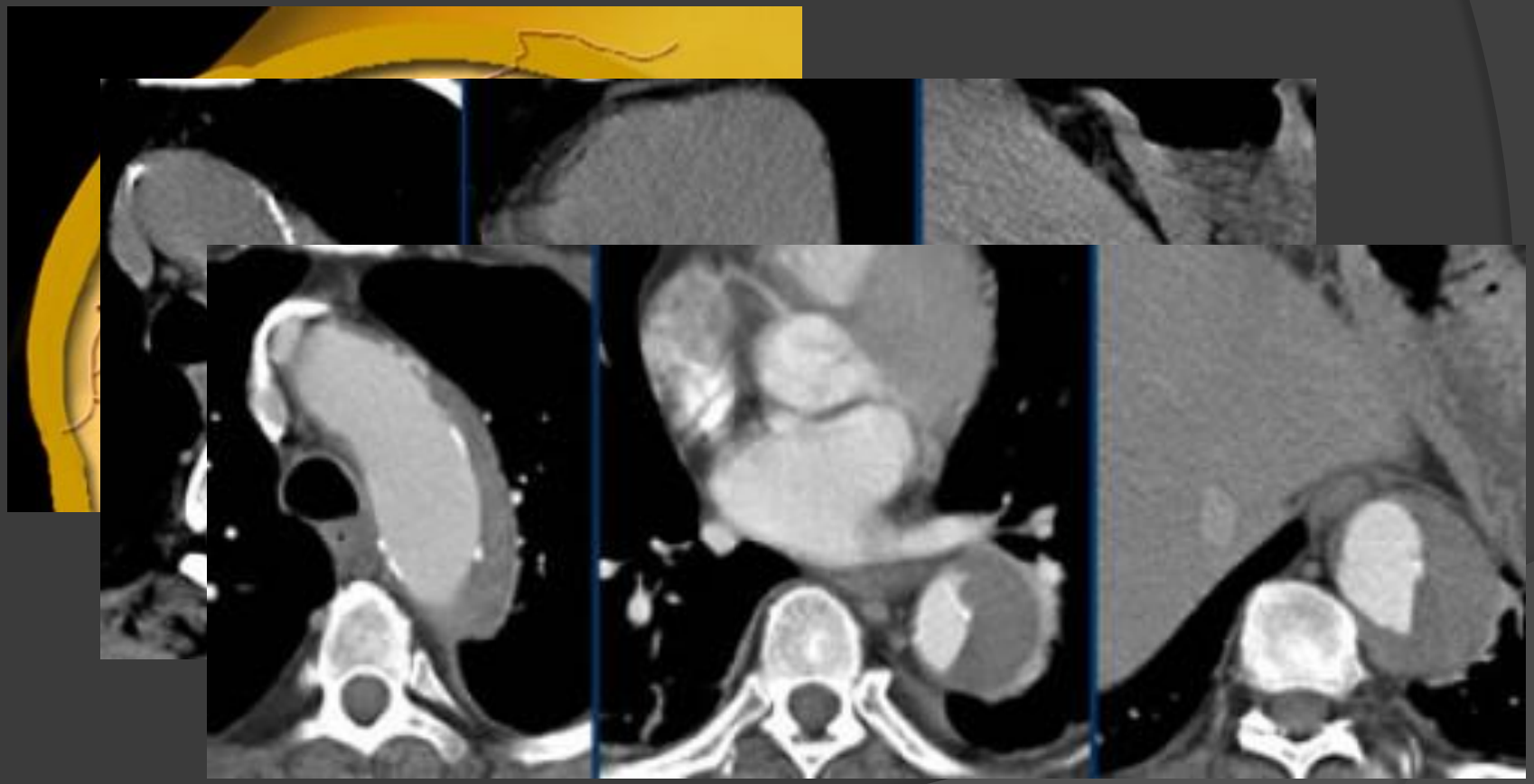

Das akute Aortensyndrom

Evangelisches Krankenhaus Mülheim
Ein Haus der ATEGRIS
dem Menschen verpflichtet

<u>Wichtig:</u>

Das intramurale Hämatom (IMH) und das penetrierende Aortenulkus (PAU) können Vorläufer einer klassischen Aortendissektion sein. Klinisch lassen sich ein IMH, ein PAU und eine Dissektion nicht sicher voneinander unterscheiden. In jedem Fall ist bei klinischem Verdacht eine ***Schnittbilddiagnostik der gesamten Aorta*** erforderlich.

Das akute Aortensyndrom

Evangelisches Krankenhaus Mülheim
Ein Haus der ATEGRIS
dem Menschen verpflichtet

Penetrierendes Aortenulcus:

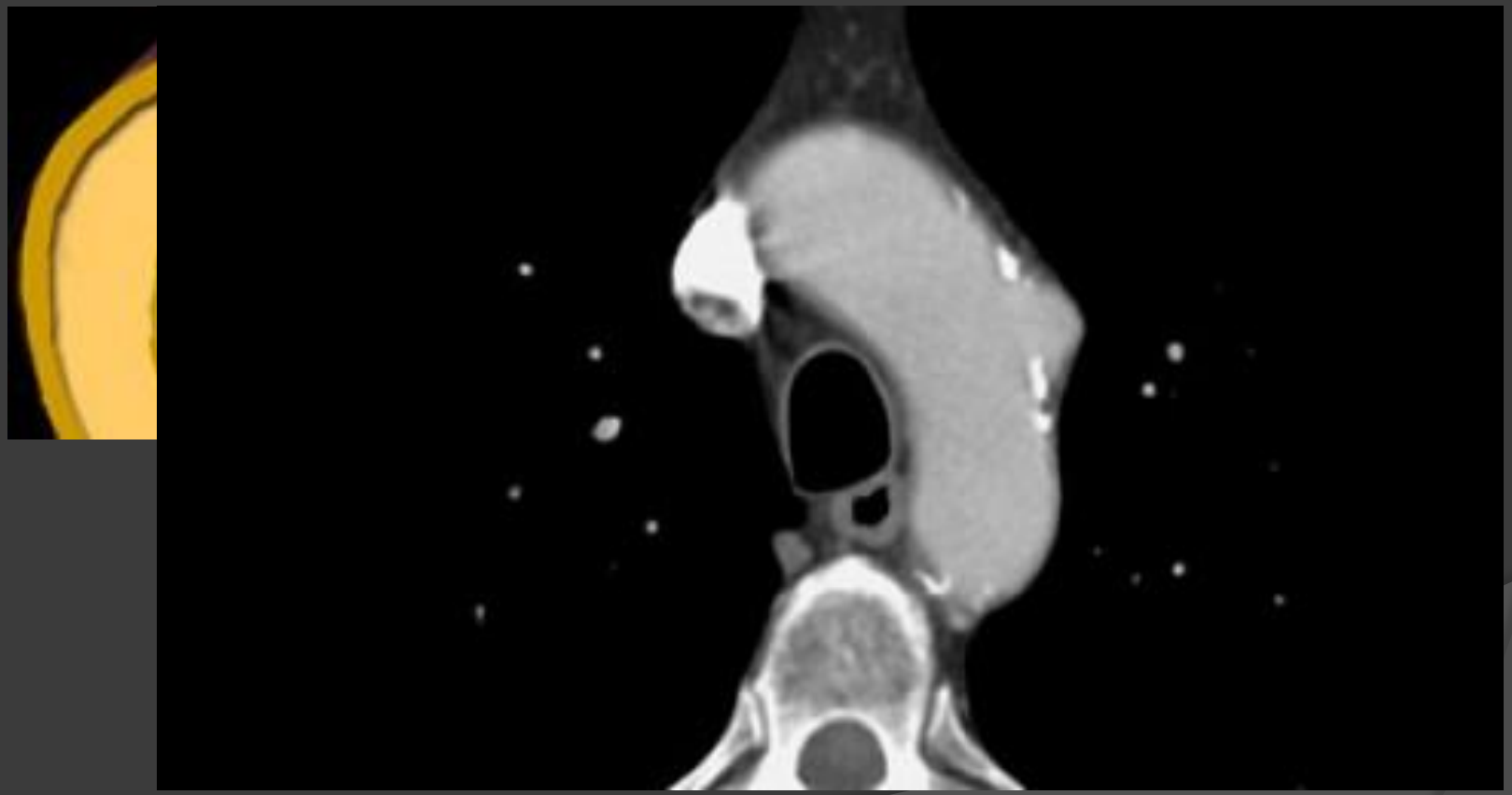

Das akute Aortensyndrom

Evangelisches Krankenhaus Mülheim
Ein Haus der ATEGRIS
dem Menschen verpflichtet

Charakteristika der Aortendissektion:

Typische Komplikationen klassischer Dissektionen sind:

I. Aortenruptur
II. Perikardtamponade
III. Akute Myokardischämie/−infarkt (Beteiligung der Koronararterien)
IV. Zerebrale Malperfusion (Beteiligung der supraaortalen Gefäße)
V. Hypotension/Schock
VI. Akutes Nierenversagen
VII. Plötzlicher Schmerzbeginn, pathologisches Ruhe-EKG

Das akute Aortensyndrom

Evangelisches Krankenhaus Mülheim
Ein Haus der ATEGRIS
dem Menschen verpflichtet

Klassifikation der Aortendissektion:

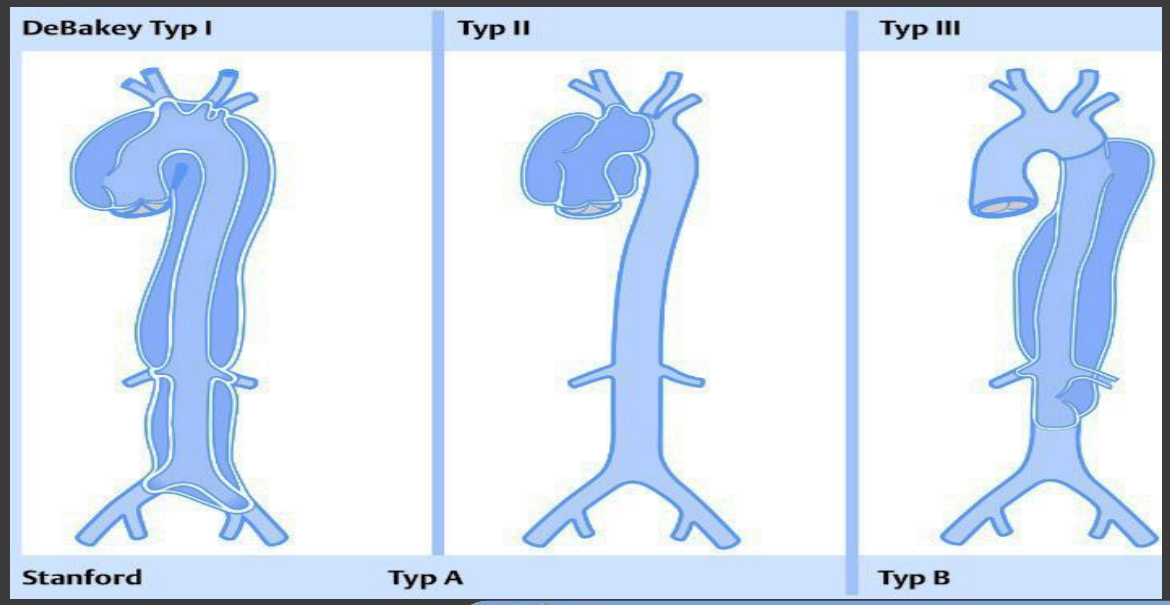

DeBakey	
Typ I	Beginn der Dissektion in Aorta ascendens mit Fortsetzung in den Bogen und Aorta descendens
Typ II	Dissektion beschränkt sich auf Aorta descendens
Typ III	Beginn in der deszendierenden Aorta mit Fortsetzung nach distal. Retrograde Dissektion in den Bogen oder Aorta ascendens möglich, aber selten.
Stanford	
Typ A	Alle Dissektionen mit Beteiligung der aszendierenden Aorta
Typ B	Alle Dissektionen ohne Beteiligung der aszendierenden Aorta

Das akute Aortensyndrom

Evangelisches Krankenhaus Mülheim
Ein Haus der ATEGRIS
dem Menschen verpflichtet

Klassifikation der Aortendissektion:

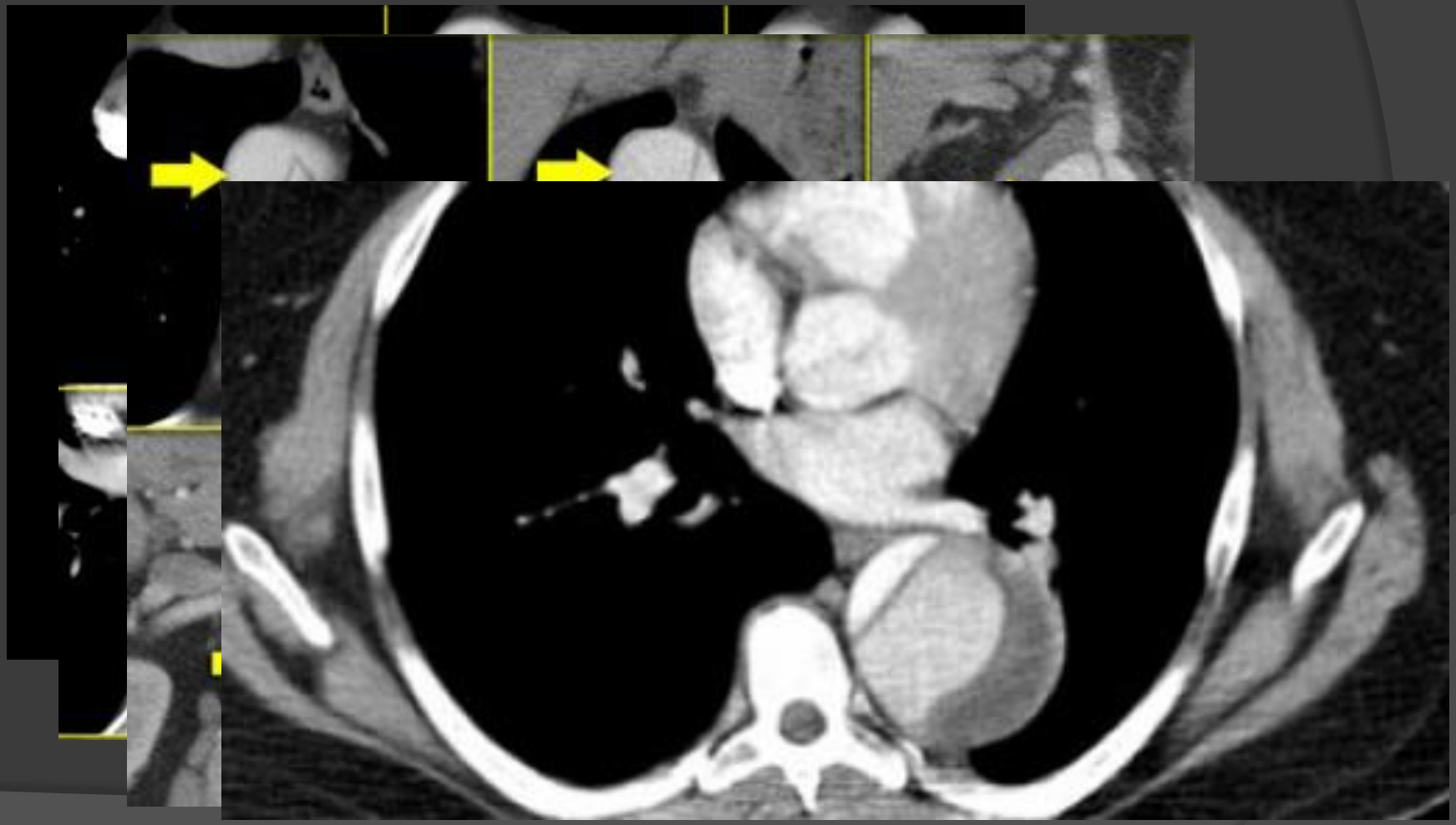

Das akute Aortensyndrom

Evangelisches Krankenhaus Mülheim
Ein Haus der ATEGRIS
dem Menschen verpflichtet

Verlauf und Prognose:

Der natürliche Verlauf und die Prognose des akuten Aortensyndroms werden in erster Linie von den beteiligten anatomischen Strukturen beeinflusst

Das akute Aortensyndrom

Verlauf und Prognose:

- Die Mortalität bei der akuten Typ-A Dissektion steigt um 1-2% pro Stunde an
- Bei auftreten der Komplikationen bei Typ-A Dissektion ist das Todrisiko und die Mortalität erhöht
- Die Mortalität bei Typ-B Dissektion ohne Komplikation beträgt 9% nach 14 Tage
- Die Mortalität bei Typ-B Dissektion mit Komplikationen wie akutes Nierenversagen, viszerale Ischämie oder drohende Aortenruptur beträgt 15% nach 2 Tagen und 27% nach 14 Tagen

Das akute Aortensyndrom

Evangelisches Krankenhaus Mülheim
Ein Haus der ATEGRIS
dem Menschen verpflichtet

Verlauf und Prognose:

Mortalität während des Krankenhausaufenthalts bei IMH in Abhängigkeit vom betroffenen Aortensegment:

Die Prognose des akuten Aortensyndroms wird umso schlechter, je proximaler die Aorta betroffen ist. Daraus ergibt sich, dass ein IMH der Aorta ascendens tendenziell eine ähnlich ungünstige Prognose wie eine Typ-A Dissektion hat, während die Prognose eines IMH der Aorta descendens derjenigen einer Typ-B Dissektion entspricht.

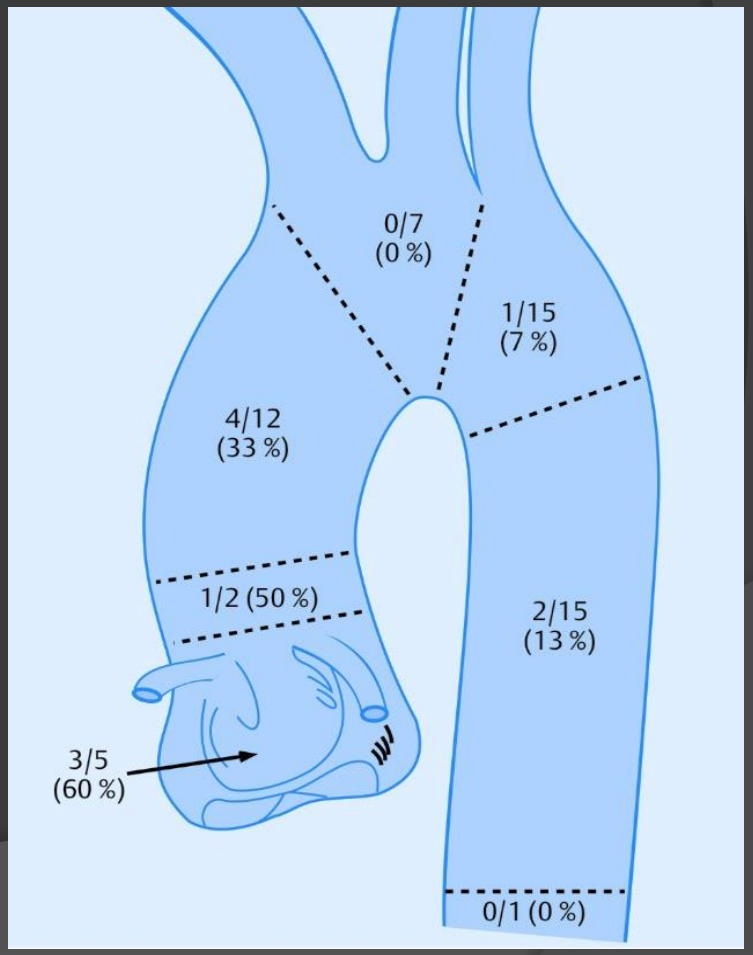

Das akute Aortensyndrom

Evangelisches Krankenhaus Mülheim
Ein Haus der ATEGRIS
dem Menschen verpflichtet

Diagnose des akuten Aortensyndroms:

- **Klinische Untersuchung:** Thoraxschmerzen , Blutdruckdifferenz , Pulsdifferenz, Diastolikum über Aortenklappe

Aortaler Schmerz

Typischerweise : Reissende Schmerzcharakter mit Verlagerung der Schmerzlokalisation

Das akute Aortensyndrom

Evangelisches Krankenhaus Mülheim
Ein Haus der ATEGRIS
dem Menschen verpflichtet

Diagnose des akuten Aortensyndroms:

- **Thoraxröntg** s und/oder des Aortenschatte

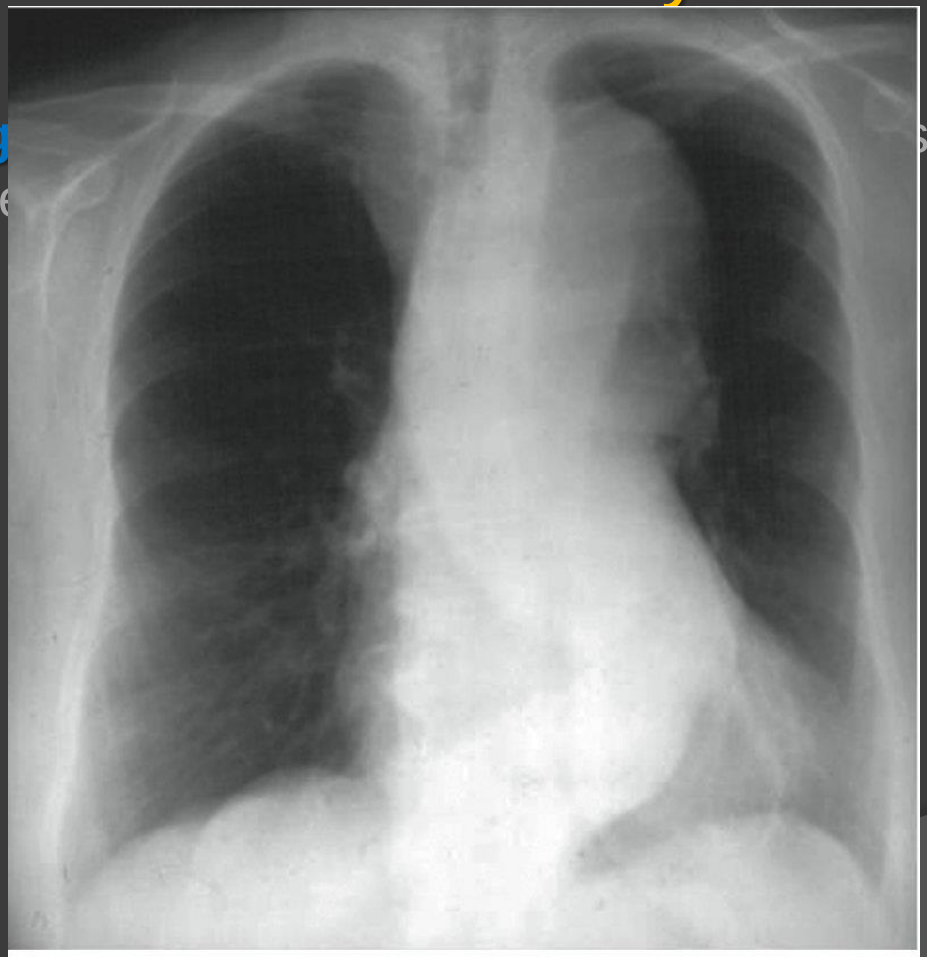

Aus: Harrisons Innere Medizin, 18. Auflage (Copyright: ABW Wissenschaftsverlag GmbH)

Das akute Aortensyndrom

Evangelisches Krankenhaus Mülheim
Ein Haus der ATEGRIS
dem Menschen verpflichtet

Diagnose des akuten Aortensyndroms:

- ein Koronarsyndrom
- s Verfahren der

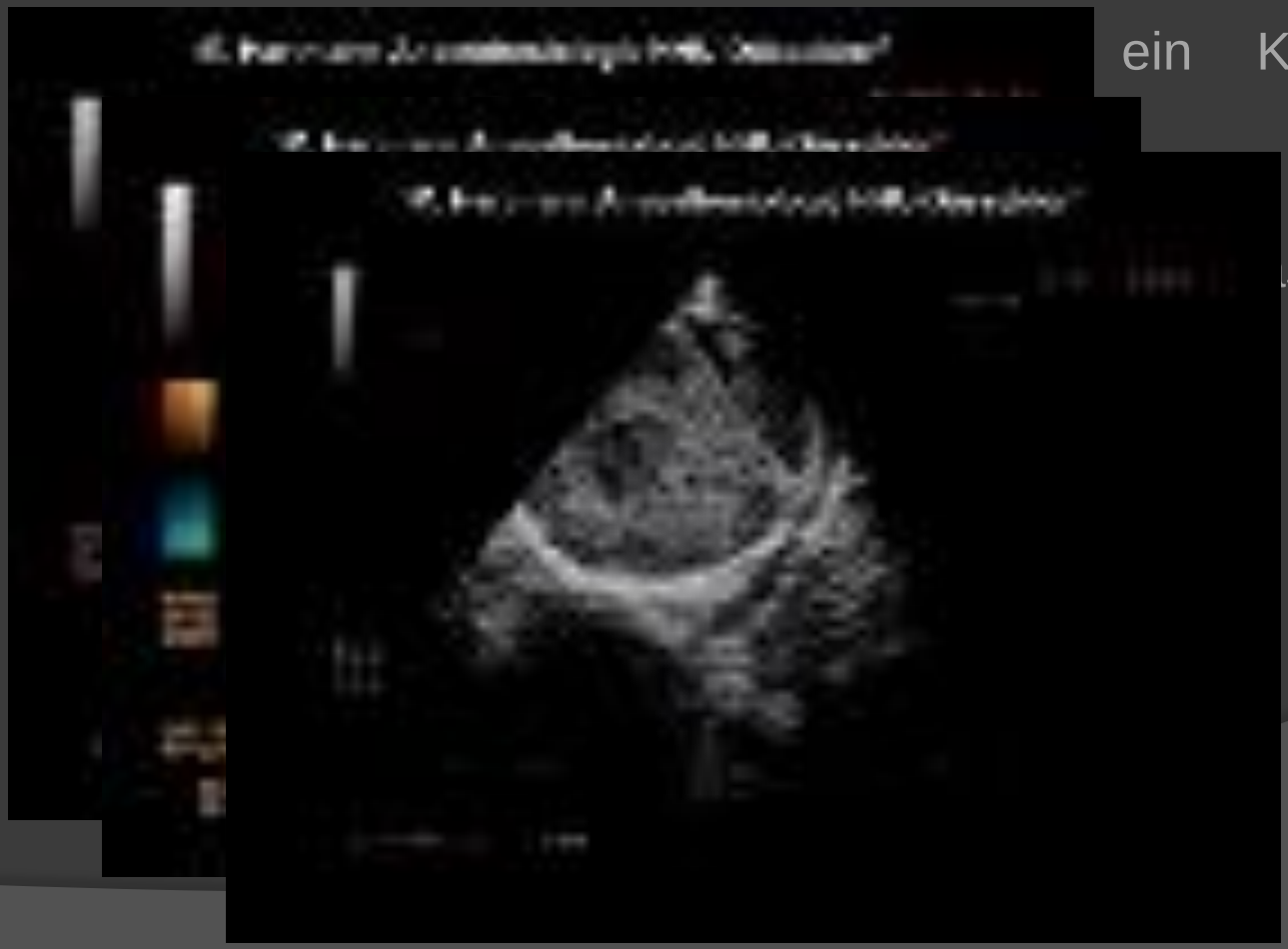

Das akute Aortensyndrom

Evangelisches Krankenhaus Mülheim
Ein Haus der ATEGRIS
dem Menschen verpflichtet

Diagnose des akuten Aortensyndroms:

- **CT-Angio:**

Das akute Aortensyndrom

Evangelisches Krankenhaus Mülheim
Ein Haus der ATEGRIS
dem Menschen verpflichtet

Diagnose des akuten Aortensyndroms:

- **MRT:** B[illegible]uffizienz

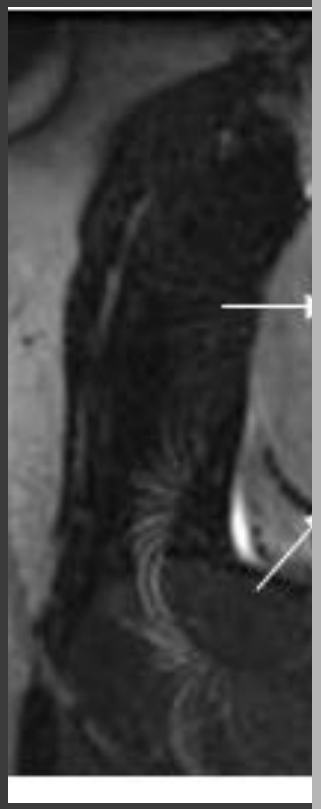

Das akute Aortensyndrom

Therapeutische Strategien u. Erstmaßnahmen:

- **Suffiziente Analgesie**
- **Blutdrucksenkung auf 100-120 mmHg Medikament der 1. Wahl Betablocker**
- **Bei hämodynamischer Instabilität umgehende Intubation**

Das akute Aortensyndrom

Evangelisches Krankenhaus Mülheim
Ein Haus der ATEGRIS
dem Menschen verpflichtet

Therapeutische Strategien:

Therapieindikationen

Chirurgische Therapie:
- Therapie der Wahl bei Typ-A-Dissektion
- Typ-B-Dissektion mit folgenden Komplikationen: retrograde Ausdehnung in die aszendierende Aorta, Dissektion bei Marfan-Syndrom, Ruptur oder drohende Ruptur (z. B. „saccular aneurysm formation"), Progression mit Gefährdung lebenswichtiger Organe

Interventionelle Therapie:
- komplizierte Typ-B-Dissektion
- Malperfusionssyndrom (proximaler aortaler Stentgraft und/oder distale Festerung/Stenting von Seitenästen)
- unkomplizierte Typ-B-Dissektion (Datenlage noch unklar; INSTEAD-Studie [30] läuft derzeit)

Konservative Therapie:
- Behandlung der Wahl bei unkomplizierter Typ-B-Dissektion (sowohl in akuter als auch chronischer Phase)
- stabile, isolierte Aortenbogendissektion ohne Beteiligung der Aorta ascendens

Das akute Aortensyndrom

Evangelisches Krankenhaus Mülheim
Ein Haus der ATEGRIS
dem Menschen verpflichtet

Therapeutische Strategien:

Endovaskuläre Verfahren werden mittlerweile nicht nur für Notfälle, sondern auch zu elektiven Eingriffen mit dem Ziel der kompletten Rekonstruktion der dissezierten Segmente eingesetzt.

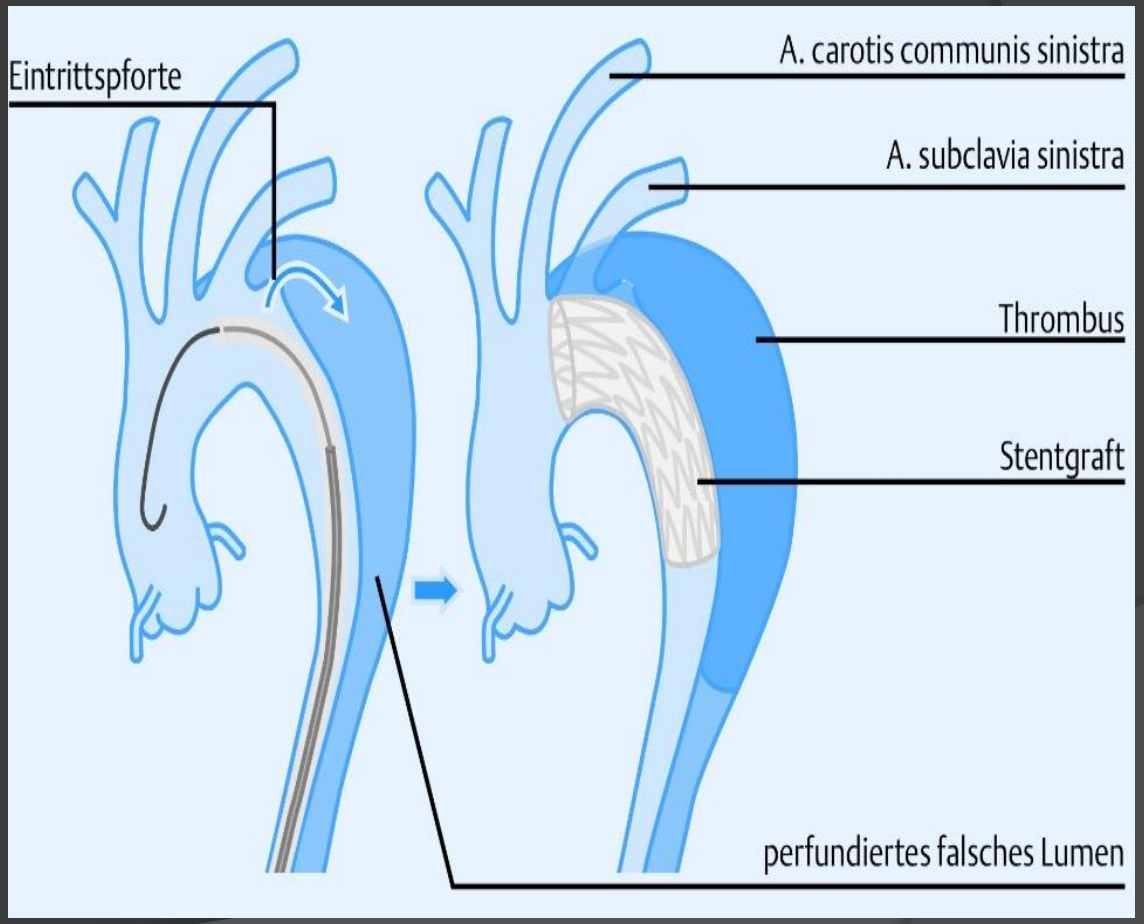

Das akute Aortensyndrom

Evangelisches Krankenhaus Mülheim
Ein Haus der ATEGRIS
dem Menschen verpflichtet

Therapeutische Strategien:

Vorteile des endovaskulären Verfahrens:

- **Geringere neurologische Komplikationsrate**
- **Geringere periinterventionelle Mortalität im Komplikationsstadium**

Das akute Aortensyndrom

Evangelisches Krankenhaus Mülheim
Ein Haus der ATEGRIS
dem Menschen verpflichtet

Vielen Dank für ihre Aufmerksamkeit!