Evangelisches Krankenhaus Mülheim
Ein Haus der ATEGRIS
Seit 1850
dem Menschen verpflichtet

Gefäßverletzungen

Dr. Pouria Sabetian
Facharzt der Gefäßchirurgie

Evangelisches Krankenhaus Mülheim
Ein Haus der ATEGRIS
Seit 1850
dem Menschen verpflichtet

Gefäßverletzungen

- Definition und Einteilung
- Diagnostik
- Therapie

Gefäßverletzungen
Definition und Einteilung

- Direkte Gefäßverletzungen
- Indirekte Gefäßverletzungen

Gefäßverletzungen
Definition und Einteilung

Klassifikation der Gefäßverletzungen

Direkte Gefäßverletzung

- Scharfes Trauma
  - Schnitt
  - Schuss
  - Stich
  - Iatrogene
- Stumpfes Trauma
  - Kontusion
  - Kompression

Indirekte Gefäßverletzung

- Arteriospasmus
- Überdehnungsriss
- Dezeleration

Evangelisches Krankenhaus Mülheim
Ein Haus der ATEGRIS
Seit 1850
dem Menschen verpflichtet

Gefäßverletzungen

*Schwergrad der **direkten** scharfen und stumpfen Gefäßverletzung nach **Vollmar***

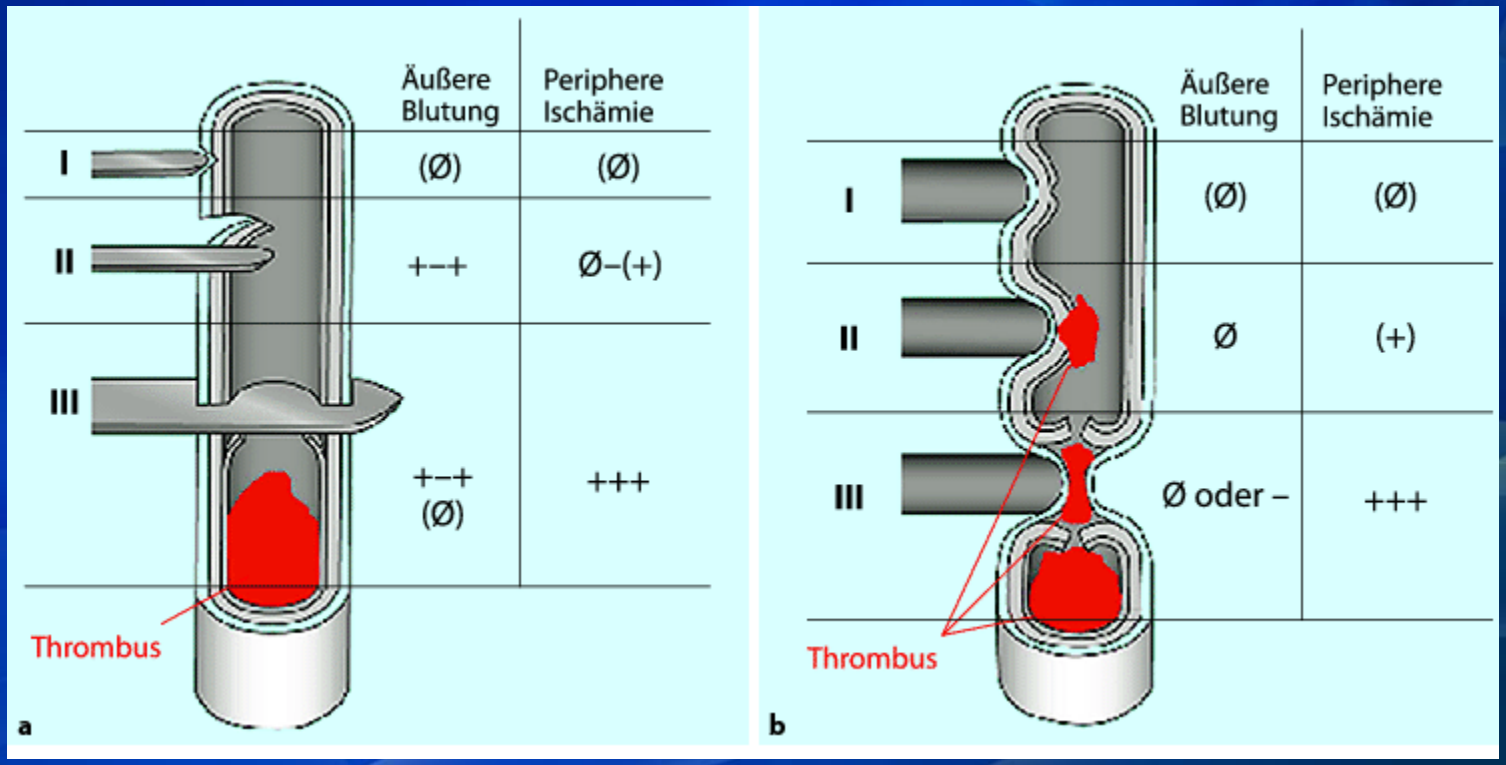

Gefäßverletzungen

Indirekte Gefäßverletzung

- **Arteriospasmus**

  Hyperaktivität der Myogenen → Gefäßkrampf

  Nach 24-28h kommt es von alleine zu einer Auflösung des Krampfes

- **Überdehnungsriss**

  Bei Gelenkluxationen und bei stark dislozierten Frakturen

  → Einreißen des Intimaschlauchs bei erhaltenem Adventitiamantel

Evangelisches Krankenhaus Mülheim
Ein Haus der ATEGRIS
Seit 1850
dem Menschen verpflichtet

Gefäßverletzungen

Indirekte Gefäßverletzung

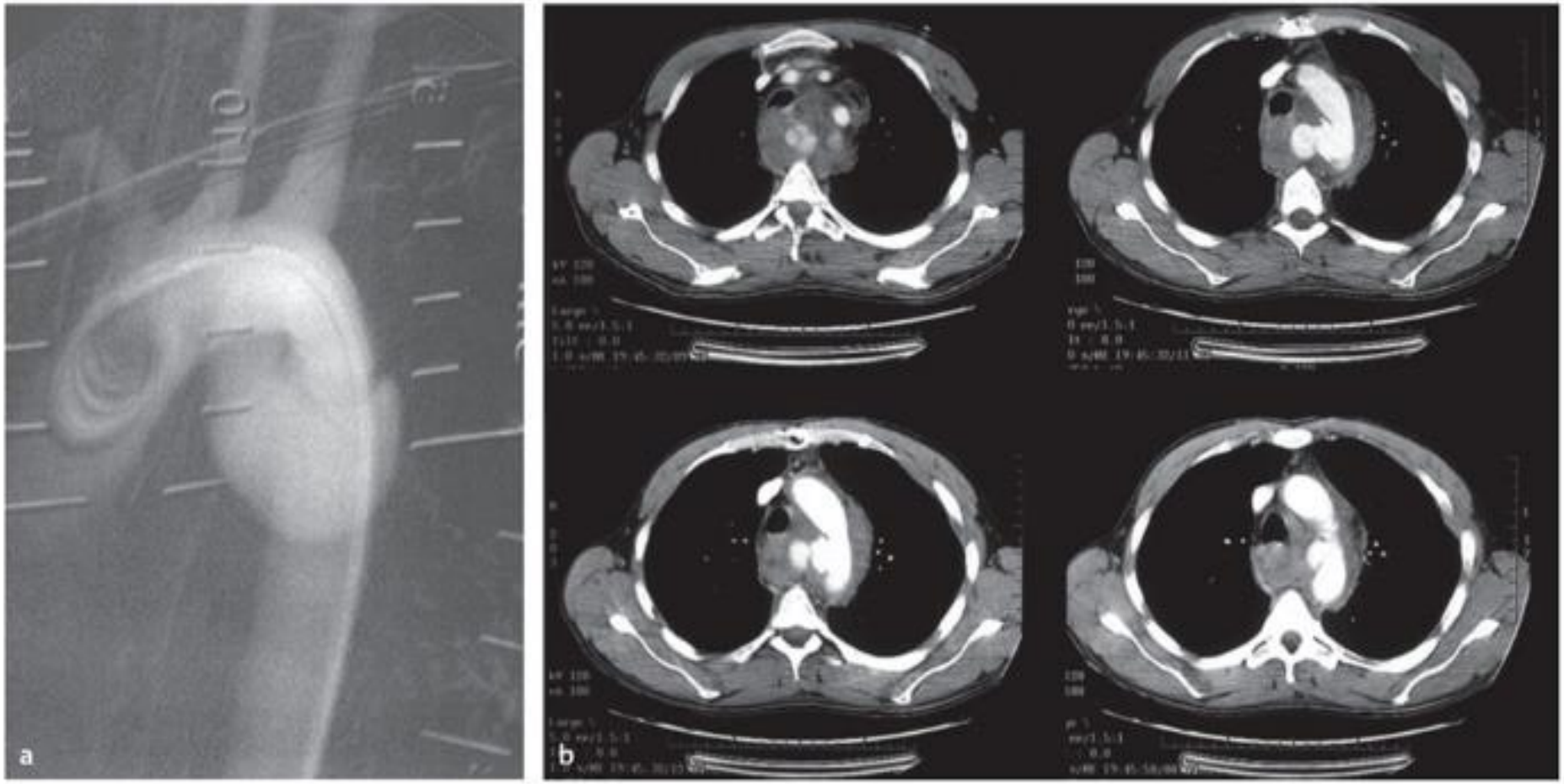

Evangelisches Krankenhaus Mülheim
Ein Haus der ATEGRIS
Seit 1850
dem Menschen verpflichtet

Gefäßverletzungen

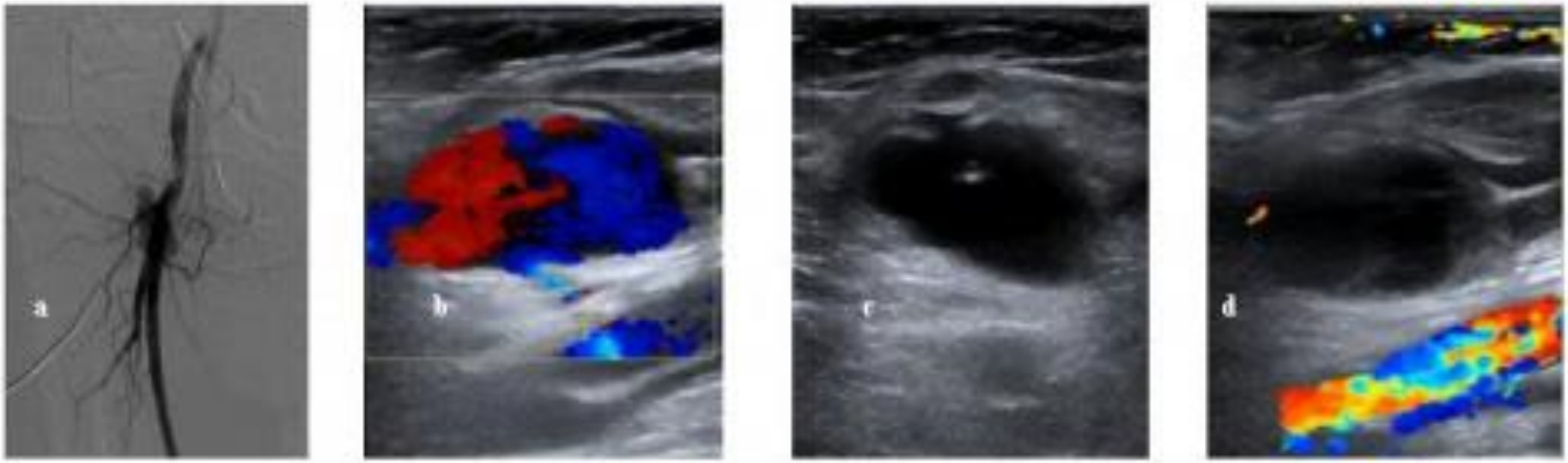

Angiografie eines punktionsbedingten falschen Aneurysmas der rechten Leiste (a), Farbdopplerdarstellung (b), die Nadelspitze (weißer Punkt) während ultraschall-gezielter Thrombininjektion (c), Kontrolle nach Ausschaltung (d)

Abb. 1
carotis

Gefäßverletzungen
Diagnostik

Europäischer Standard

- Klinische Untersuchung (Durchblutung , Motorik , Sensibilität , Schwellung und Temperatur)
- Messung der kapillären Fülldruckzeiten und Doppler-Druckmessung
- Duplex-/ Farbduplex-Sonographie
- Diagnostische Arteriografie (großzügige Indikationsstellung)
- Spiral-CT-Angiografie (CTA)

Cave: Bei ggf. sofortiger chirurgischen Exploration ohne Voruntersuchung erfordert die Möglichkeit einer intraoperativen Angiographie zur Beurteilung des Ausmaßes der Gefäßverletzungen.

Evangelisches Krankenhaus Mülheim
Ein Haus der ATEGRIS
Seit 1850
dem Menschen verpflichtet

Gefäßverletzungen
Therapie

-Wie schnell muss man reagieren?

- Klinische Beurteilung (Kreislauf , Durchblutung , Ischämie, etc)
- Nebenbefunde (z.B. Intrazerebrale Blutung)

-OP oder Konservativ?

-Wenn OP, Erst Diagnostik oder sofortige OP?

-Gefäßrekonstruktion oder Amputation?

-Endovaskulär oder offene Operation?

Gefäßverletzungen
Therapie

Was muss man bei der Operation schrittweise machen?

- Blutstillung
- Wiederherstellung der Durchblutung
- Weichteilrekonstruktion

Evangelisches Krankenhaus Mülheim
Ein Haus der ATEGRIS
Seit 1850
dem Menschen verpflichtet

Gefäßverletzungen